北播磨総合医療センター
KITA-HARIMA MEDICAL CENTER

2020. 7.　No.21

ドックで発見された肺癌の１手術例－検診の重要性と普及－

図 1．201X-2 年 8 月の X-P

図 2．本院初診時の X-P

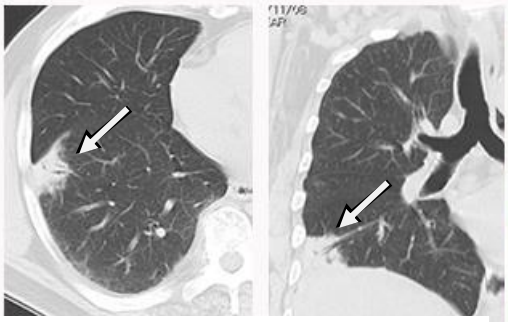

図 3．初診時の胸部 CT 横断像と冠状断像

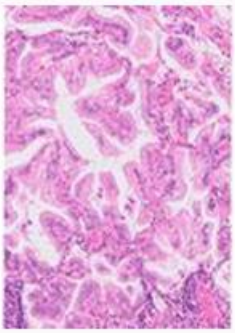

図 4．病理組織像

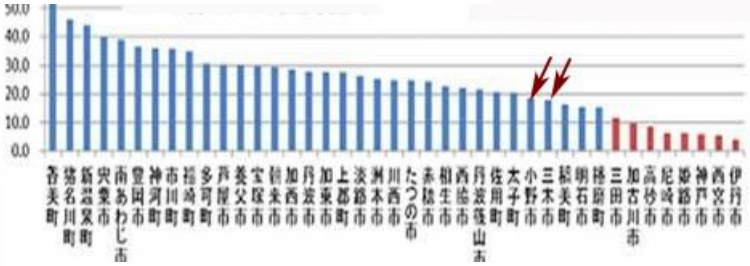

図 5．平成 30 年度肺癌検診受診率（県平均：13.3%）

<u>症例</u>；70 歳 男性．201X-2 年 8 月の検診で右肺下葉に斑状影を指摘された．胸部写真，CT では気管支透亮像を伴う異常影がみられ，炎症性変化と考えられたため経過観察となった（図 1）．201X 年 2 月に人間ドックの胸部写真で再度異常影を指摘され，当院呼吸器内科に紹介された（図 2）．胸部 CT では右肺下葉に気管支透亮像を伴う 45×21mm の浸潤影（図 3）を認め，気管支鏡検査で肺腺癌と診断された．

<u>合同カンファレンス</u>：PET 検査で腫瘍に SUV max4.0 の集積を認めた．縦隔・肺門部リンパ節，他臓器に有意な腫大や集積を認めず，臨床病期 IIA の肺腺癌と診断した．手術について患者，家族に説明し，同意を得た．

<u>手術術式と経過</u>：鏡視下に右下葉切除＋リンパ節郭清術を施行した．術後経過は良好で，4 日目にドレーンを抜去し，10 日目に退院した．

<u>病理組織学的所見</u>：60×50mm 大の白色腫瘍では豊富な粘液を有する高円柱状の異型細胞が乳頭状に増殖していた（図 4）．標本上の浸潤径は 60mm で郭清されたリンパ節に転移を認めず，pT3N0M0 stageIIA の浸潤性粘液性腺癌と診断された．

<u>考察</u>：浸潤性粘液性腺癌は画像上，浸潤影や淡い斑状影，結節影などの多彩な像を呈し，気管支透亮像を有する場合には気管支肺炎様の像となる[1]．肺炎として治療される内に異常影の緩徐な増大に気付き，再検される事が多い．本症例も小野市の肺癌検診で異常影を指摘されてから手術までに 18 ヶ月を要した．紛らわしい画像所見を有する場合には肺癌の可能性を想起する事が重要である．

国民生活基礎調査によるとドックと職域検診をあわせた肺癌検診の受診率全国平均は男性 51.0%，女性 41.7%[2]であるが，兵庫県は男性 47.5%，女性 34.6%となって全国平均を下回る．また市町村によるがん検診の受診率は小野市 18.5%，三木市 17.9%[3] となって（図 5 矢印），県内でも低い状況にある（図 5）．肺癌の早期発見、早期治療を実現するために北播磨地域における一層の検診率向上が望まれる．

文献．1）芦澤和人，肺癌．2018;58:934-936　2）平成 31 年度市町がん検診実施状況調査，3)厚生労働省統計情報部「平成 28 年度国民生活基礎調査」